子宮頸癌検診精密検査において腺癌成分を認めた3例

公益財団法人　熊本県総合保健センター

〇平山　史絵(CT)　中島　浩二(CT)　三浦　和浩(CT)　林田　隆弘(CT)
西浦　美保(CT)　林　康子(CT)　徳永　法子(CT)　木庭　真女(CT)
中村　沙優理(CT)　中村　有希(CT)　江川　尚批呂(MD)

福間レディースクリニック　　福間　啓造(MD)

熊本赤十字病院　病理診断科　　長峯　理子(MD)　福田　精二(MD)

はじめに

子宮頸部腺癌は全子宮頸癌の約20%を占め、近年増加傾向にある。今回、検診後の子宮頸部組織診断で腺癌成分を認めた3例について、細胞像を見直し、検討した。

総受診者数における要精検率及び癌発見率
(平成26年度)

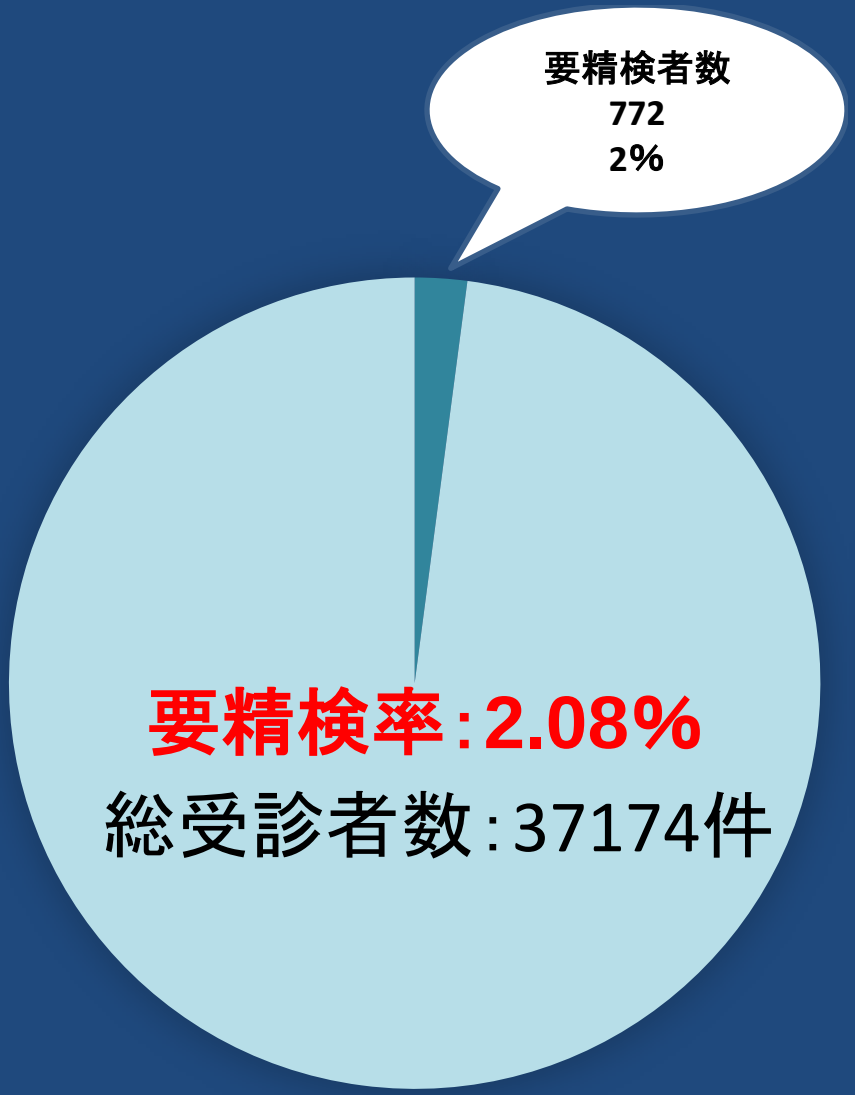

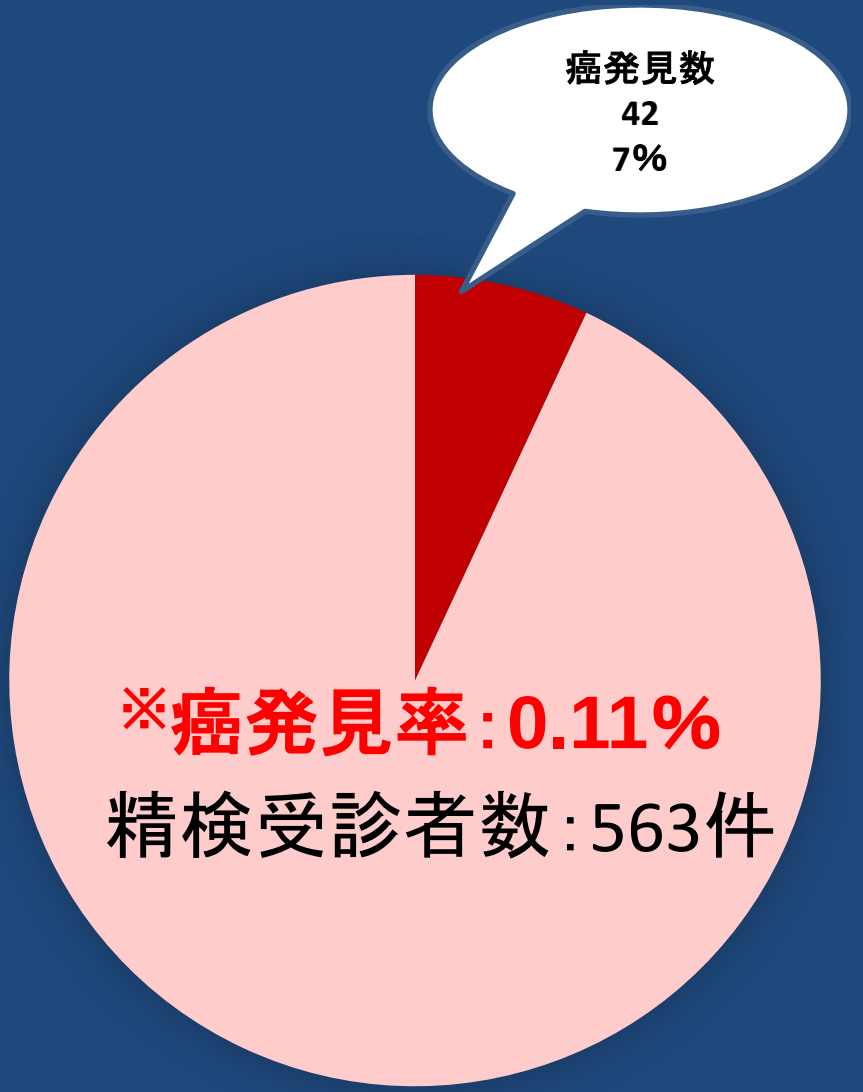

※上皮内癌以上の病変

症例

- 採取器具：ブラシ及び綿棒の併用
- 直接塗抹法
- 細胞診判定：ベセスダシステム2001

症例1

- 40歳代、女性
- 妊娠歴：あり
- 既往歴・自覚症状：特になし
- 内視診所見：頸管ポリープ

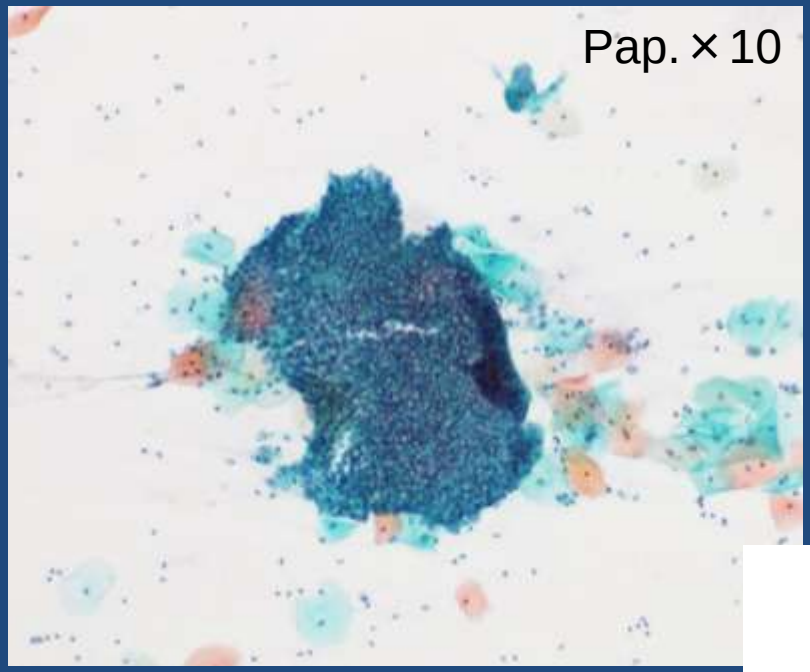
Pap. × 10

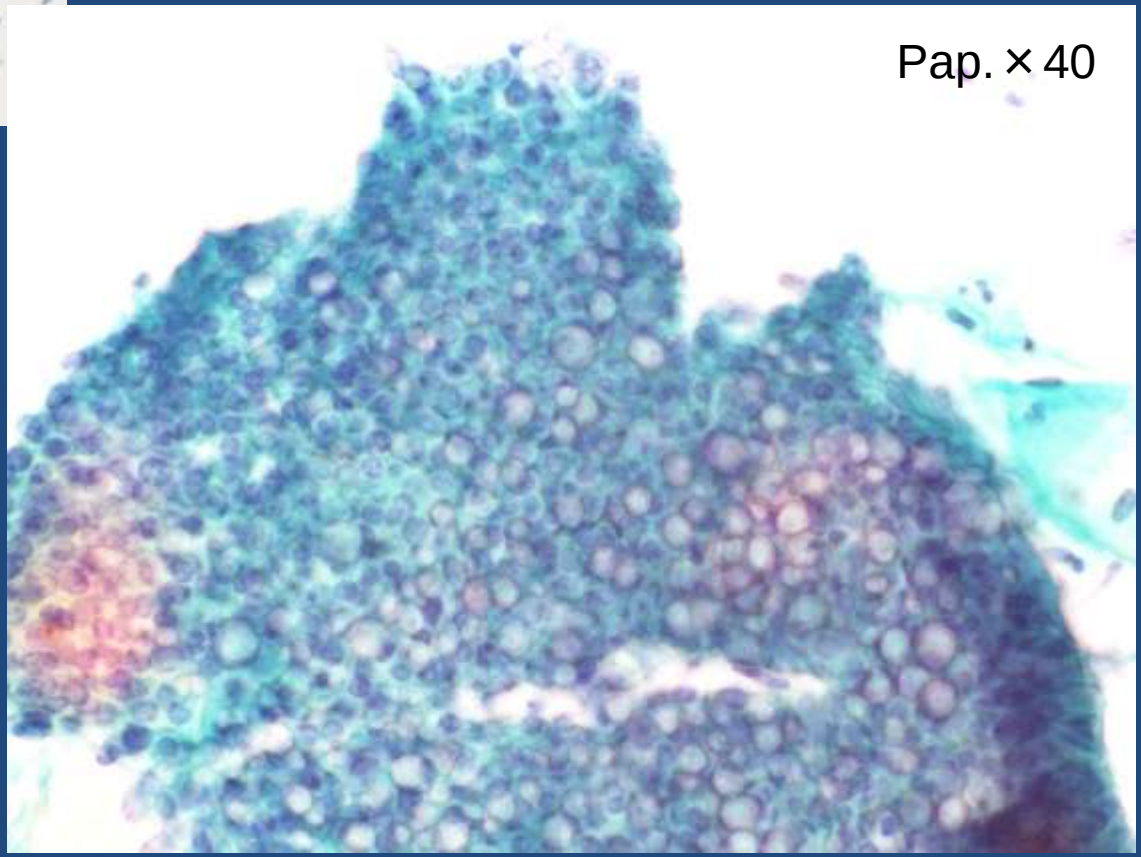
Pap. × 40

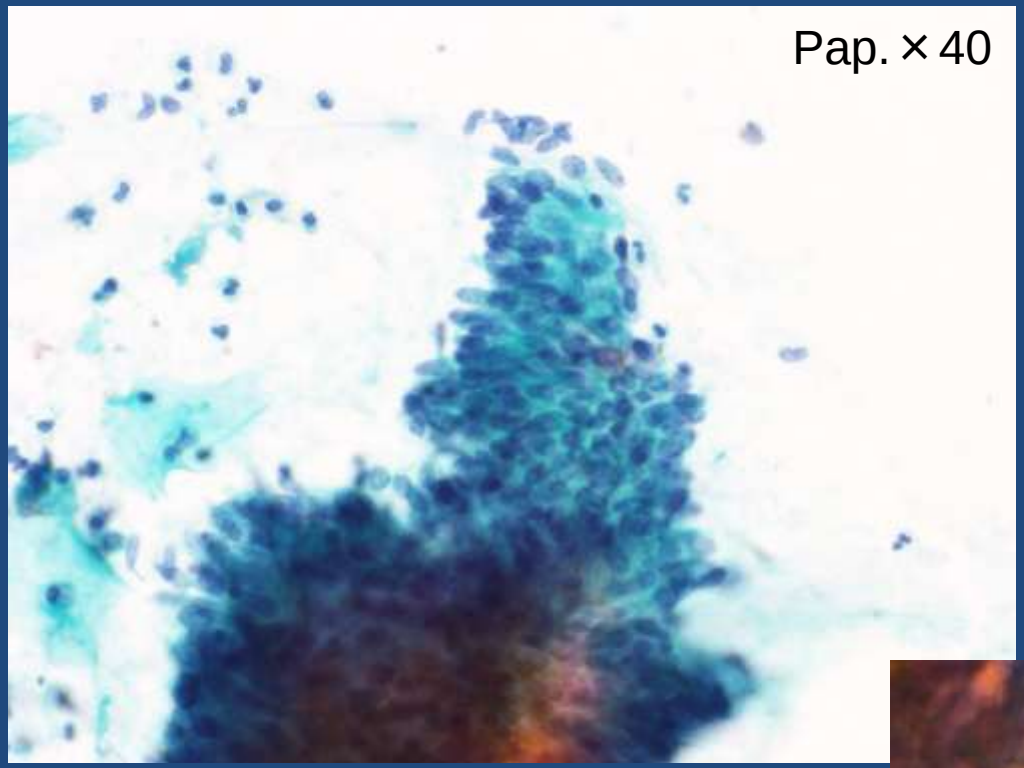
Pap. × 40

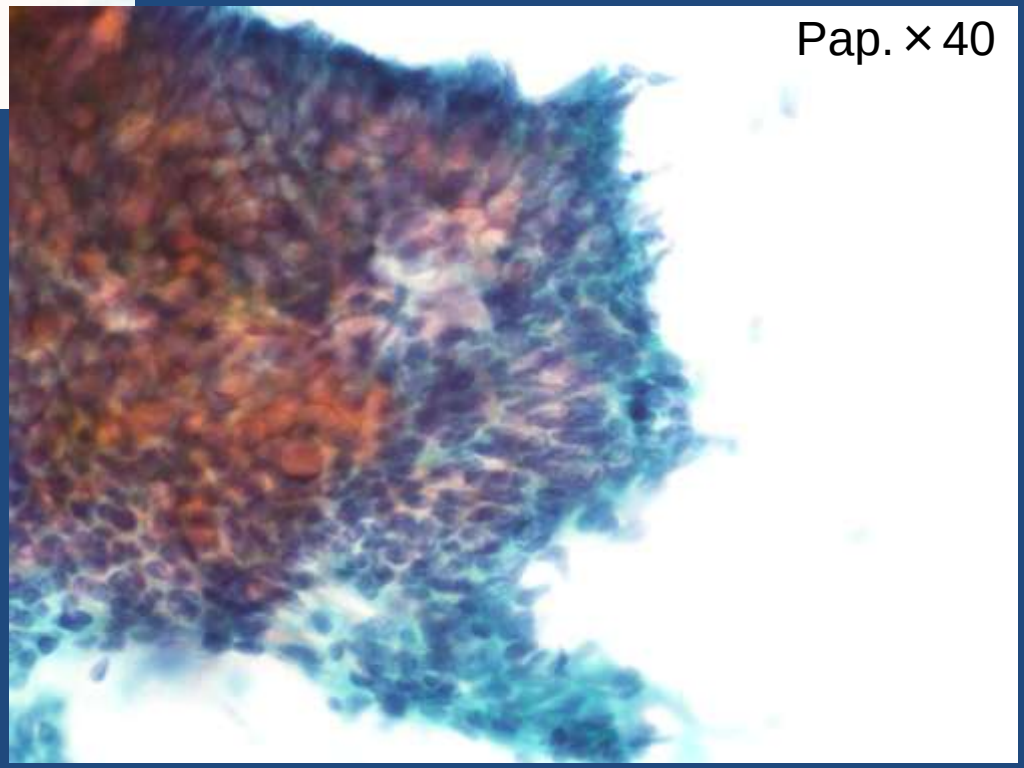
Pap. × 40

細胞診判定：AGC

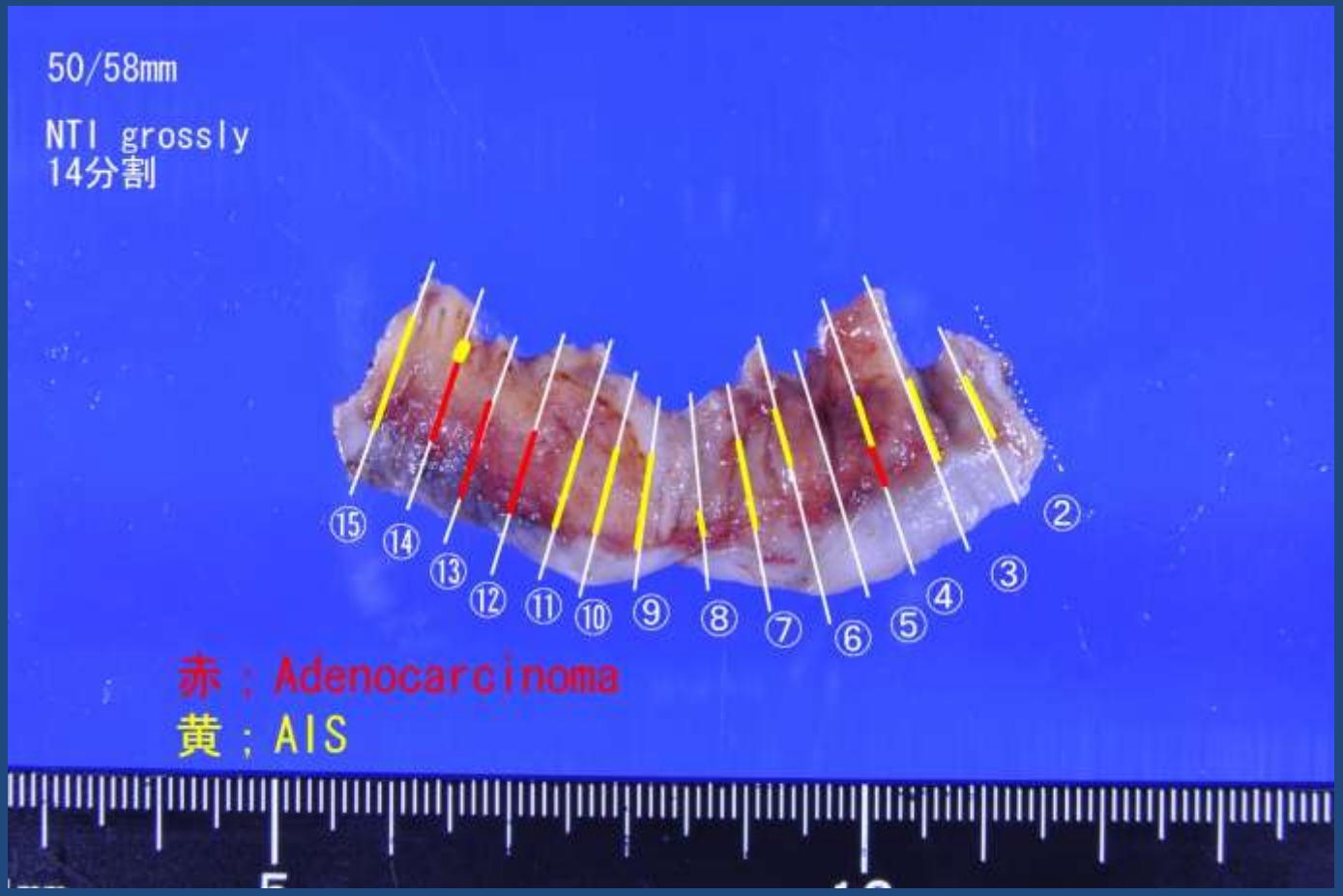
50/58mm
NTI grossly
14分割
⑮
⑭
⑬
⑫
⑪
⑩
⑨
⑧
⑦
⑥
⑤
④
③
②
赤；Adenocarcinoma
黄；AIS

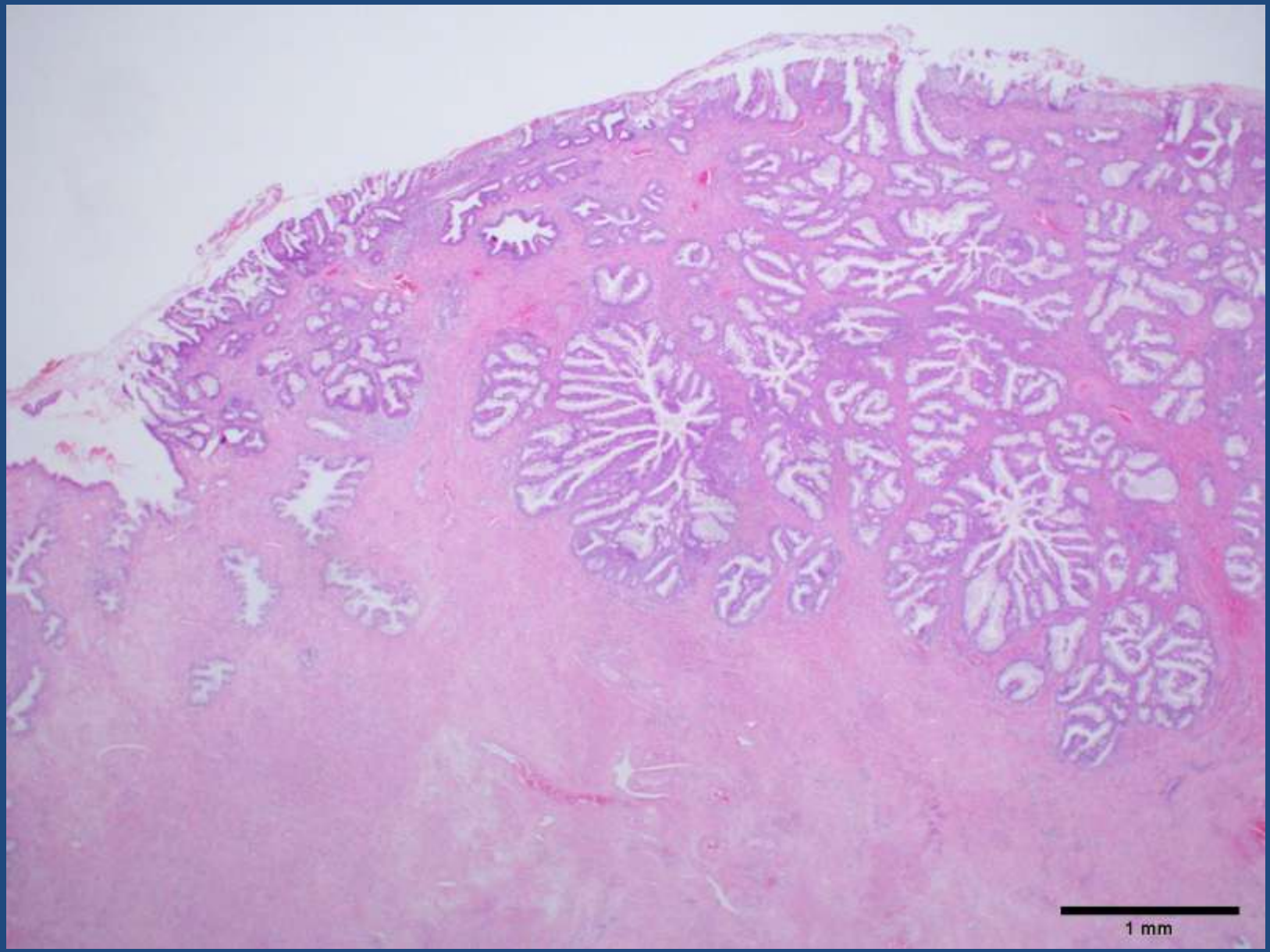
1 mm

組織診断/円錐切除

- Adenocarcinoma, usual type (endocervical type)
- pT1b

検診時細胞診の再検討

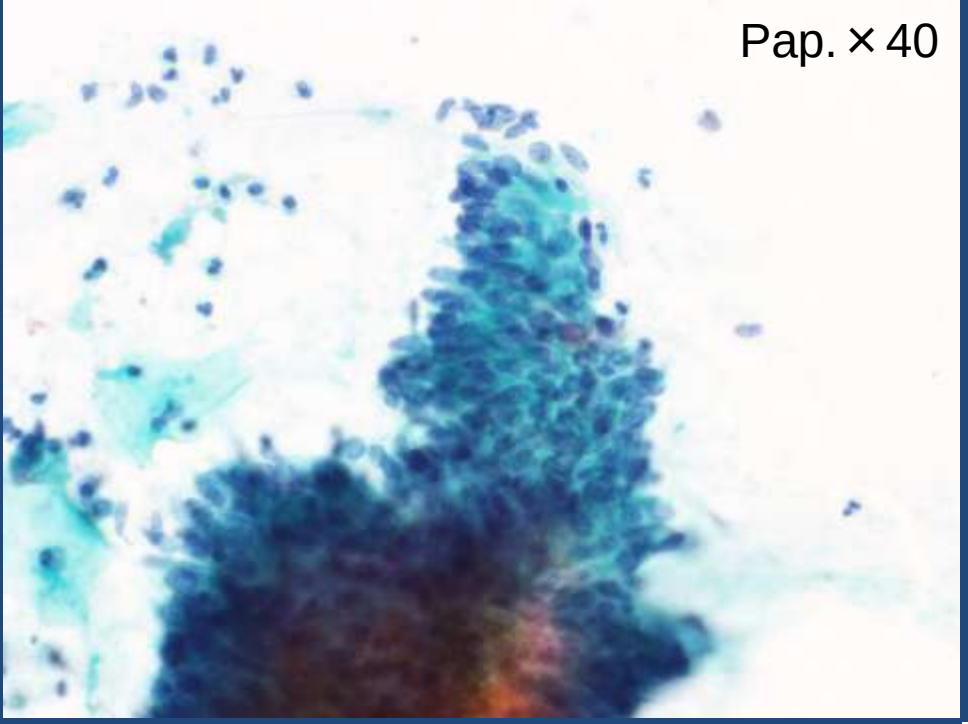
Pap. × 40

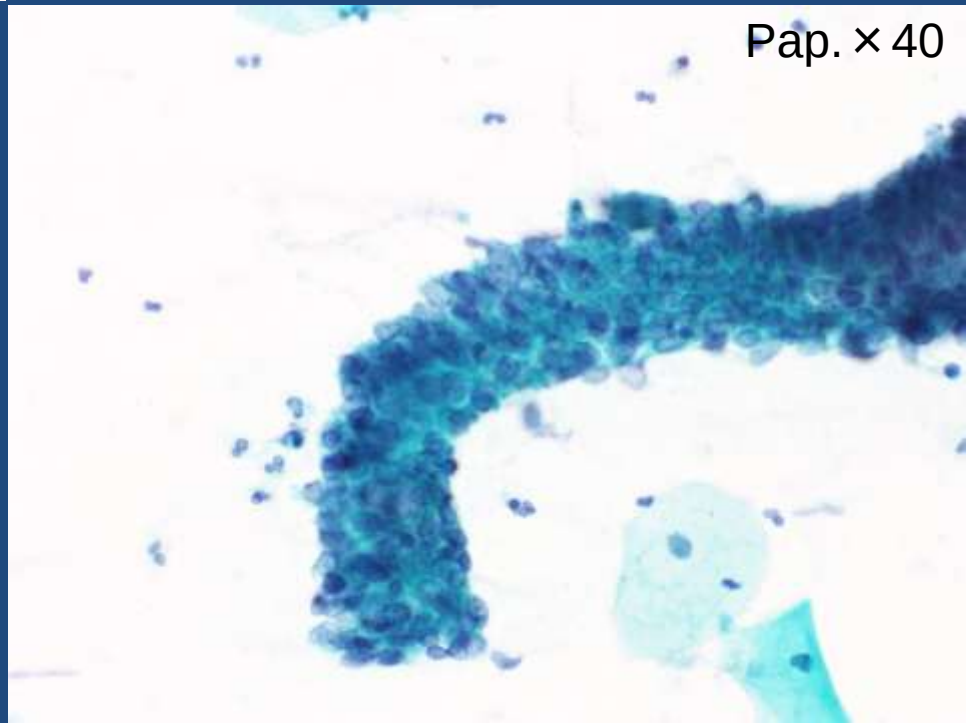
Pap. × 40

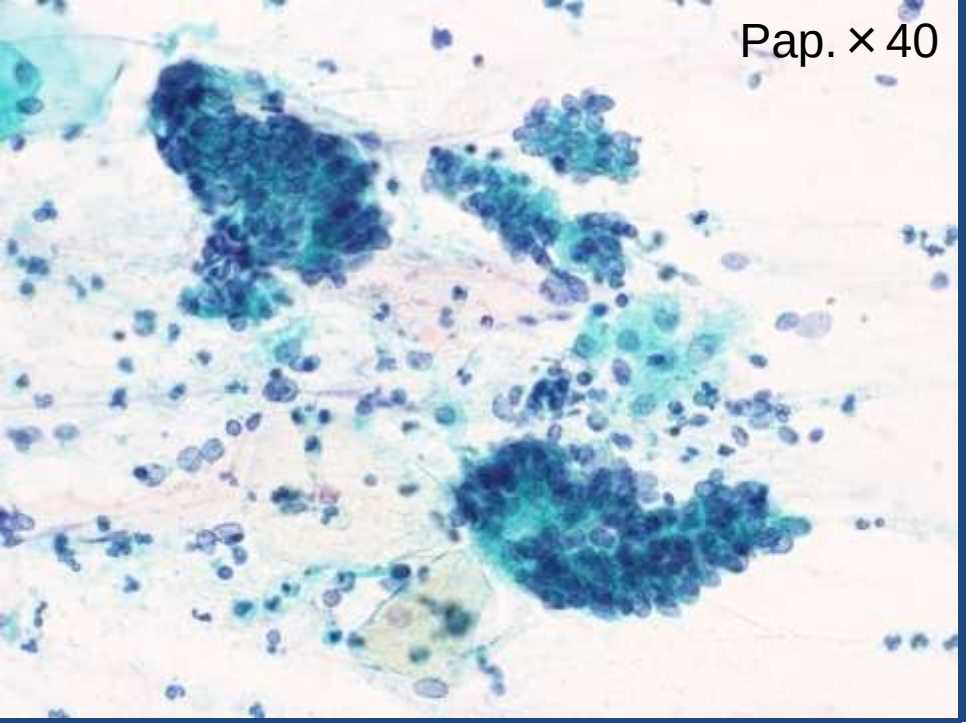
Pap. × 40

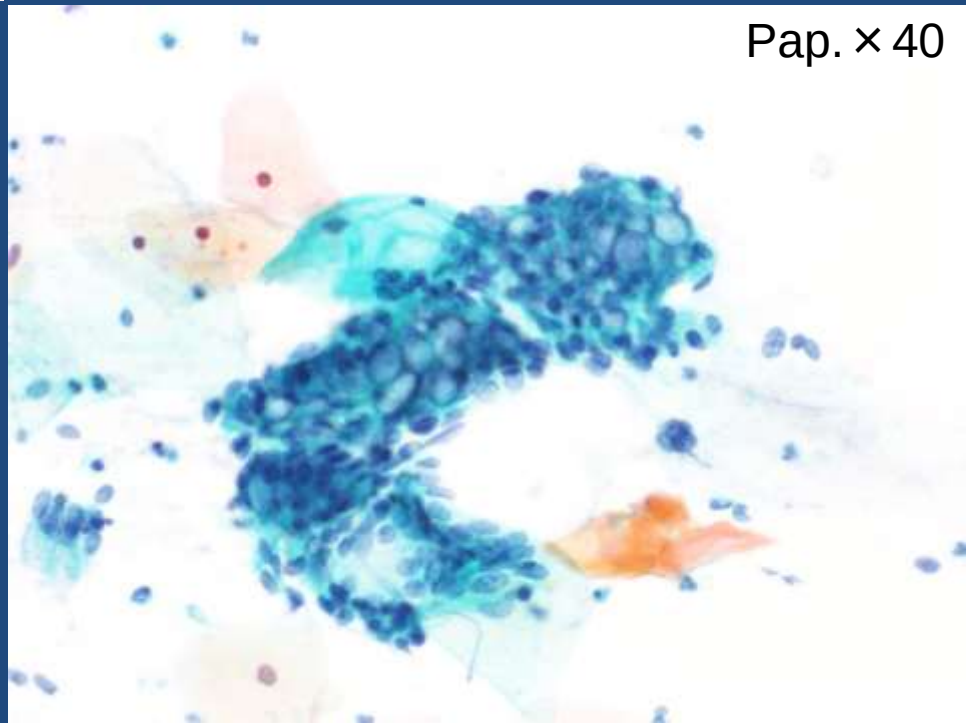
Pap. × 40

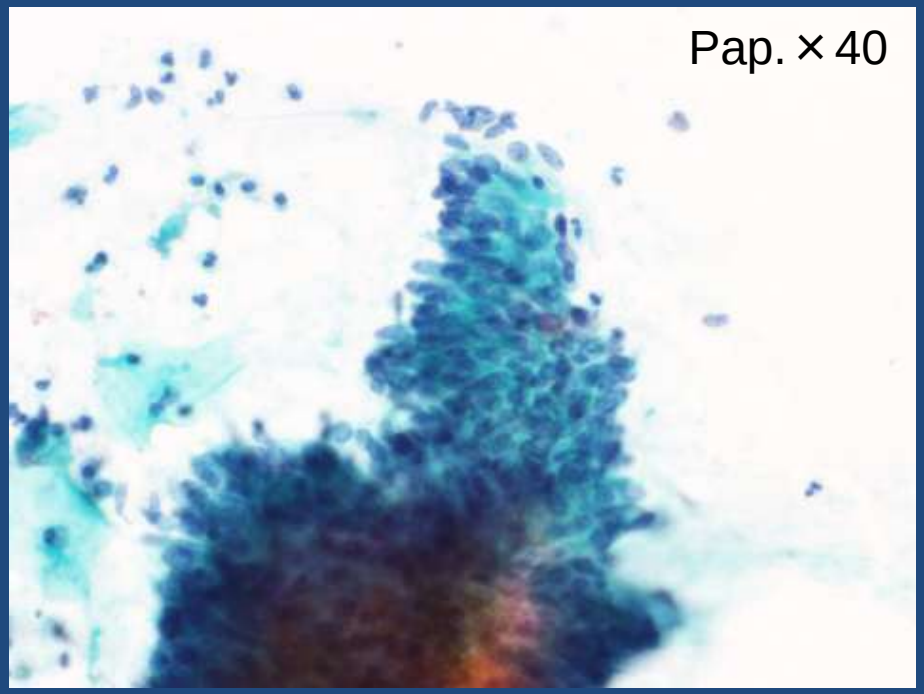
Pap. × 40

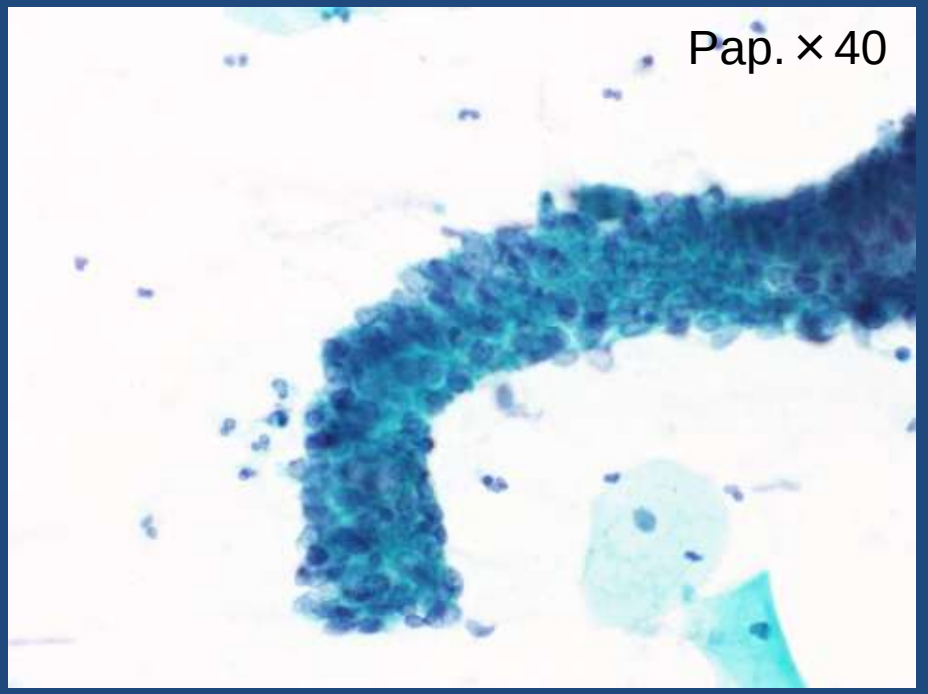
Pap. × 40

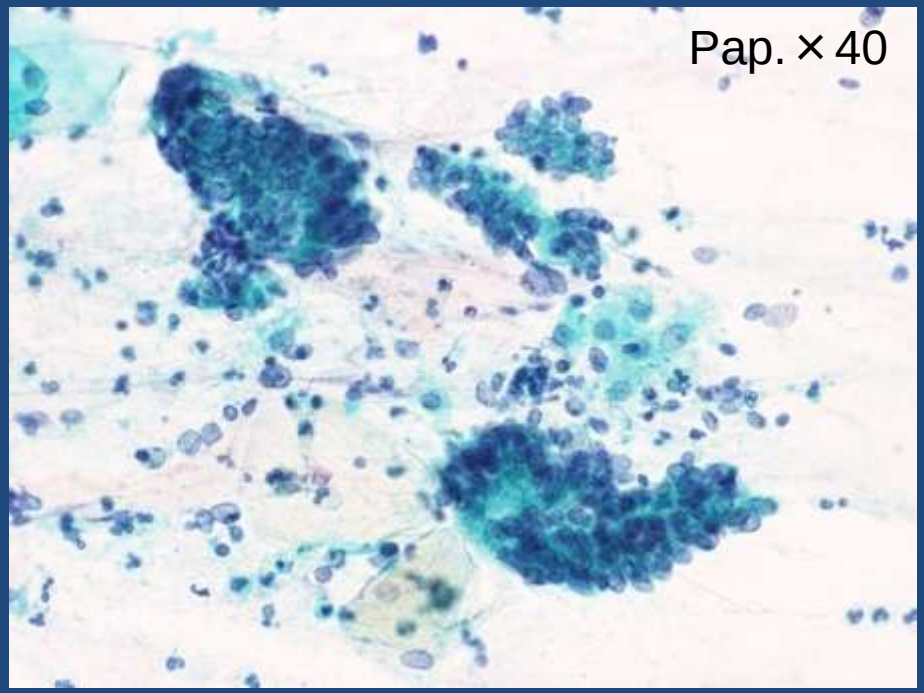
Pap. × 40

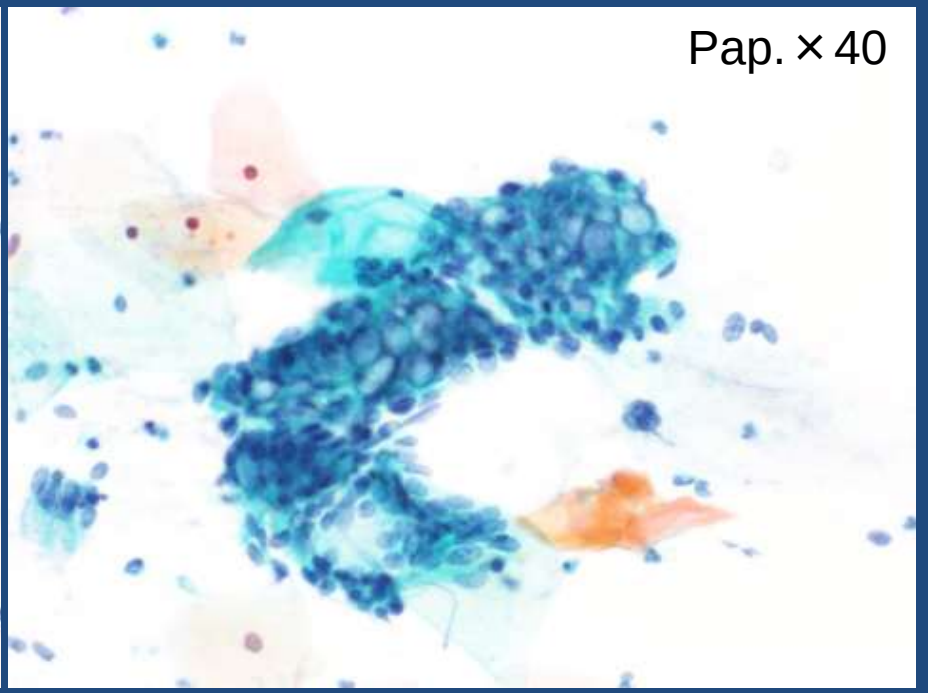
Pap. × 40

症例2

- 20歳代、女性
- 妊娠歴：なし
- 既往歴・自覚症状：特になし
- 喫煙歴：あり
- 内視診所見：卵巣腫瘍疑い

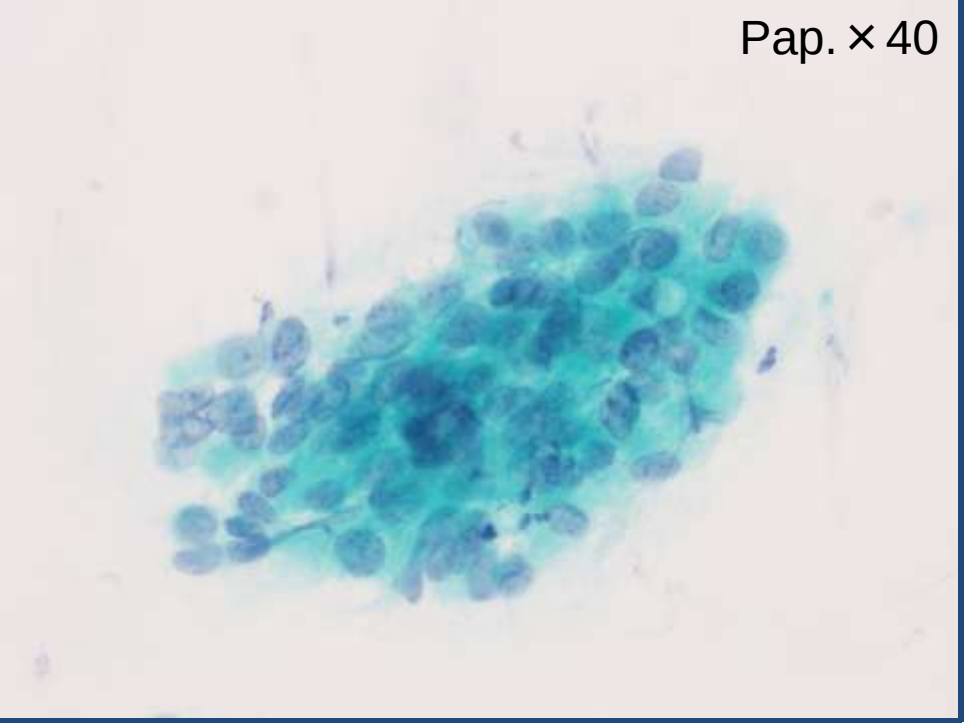
Pap. × 40

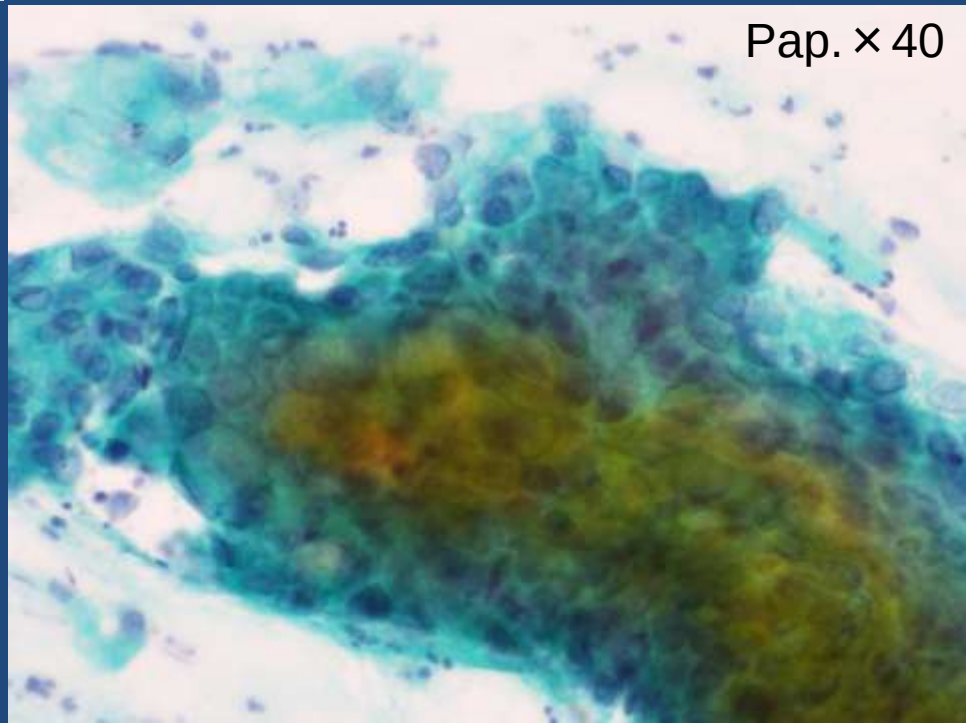
Pap. × 40

細胞診判定：ASC-US

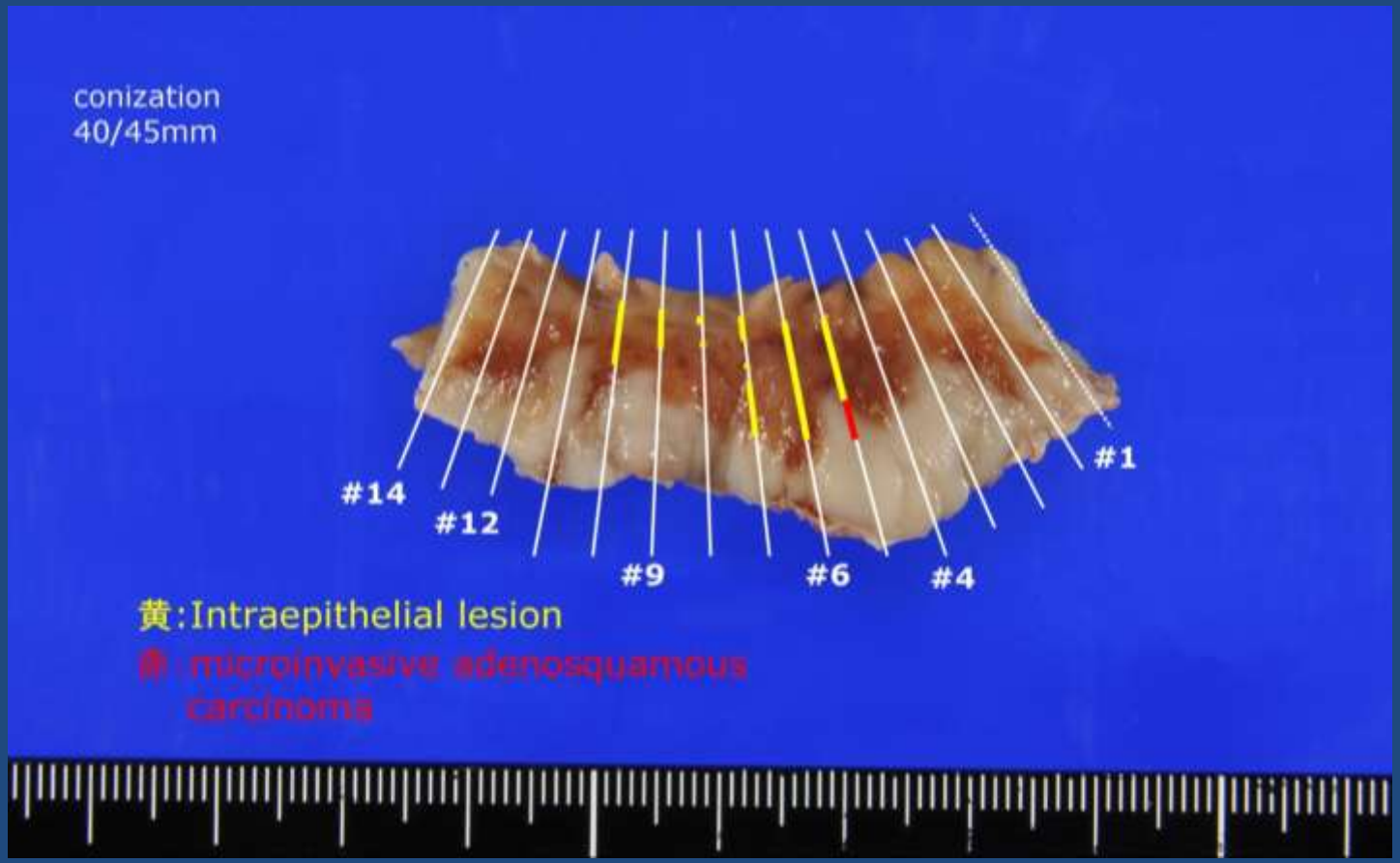
conization
40/45mm
#14
#12
#9
#6
#4
#1
黄:Intraepithelial lesion
赤:microinvasive adenosquamous carcinoma

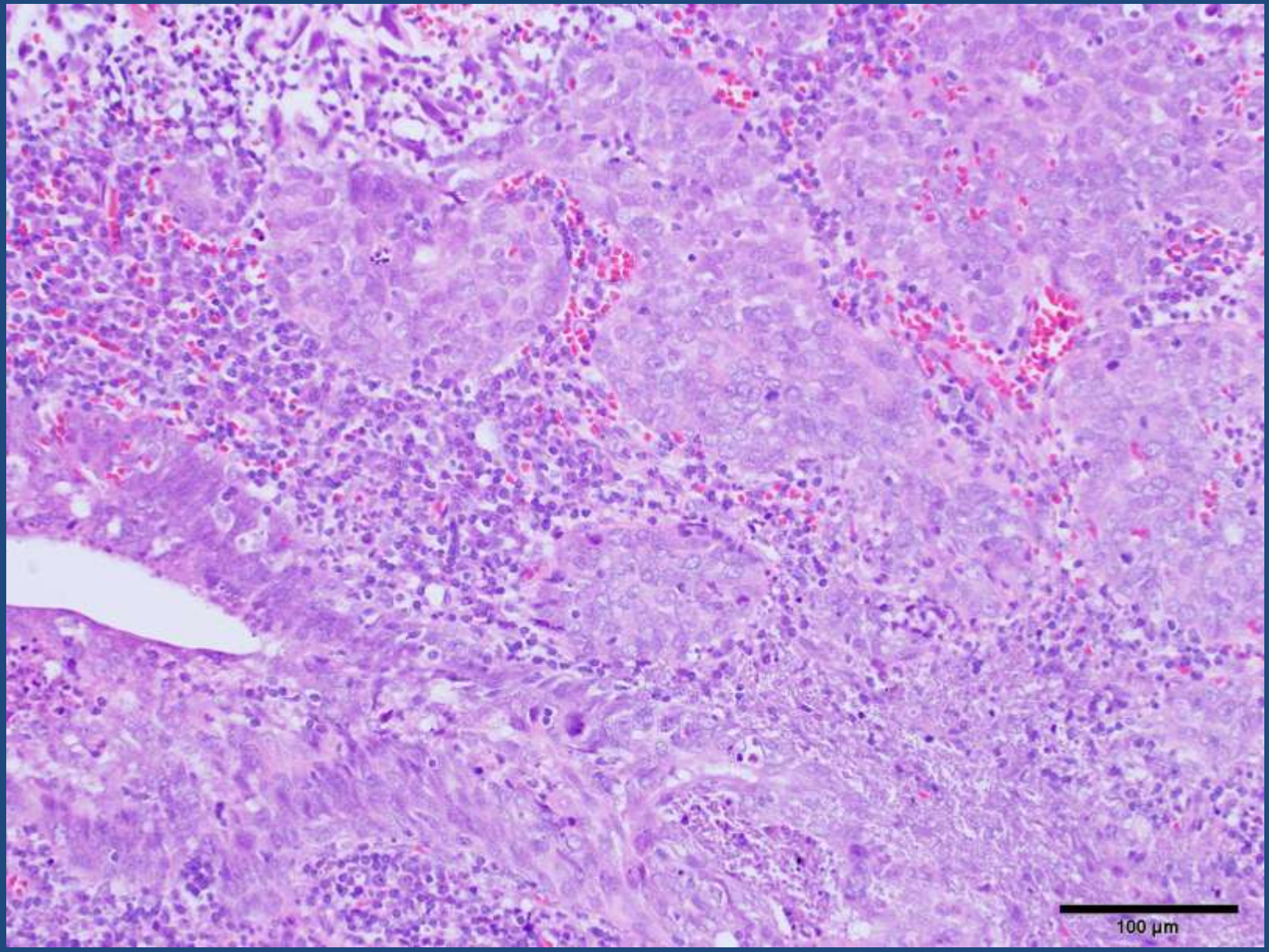
100 µm

組織診断/円錐切除

- Microinvasive adenosquamous carcinoma
- pT1a1

検診時細胞診の再検討

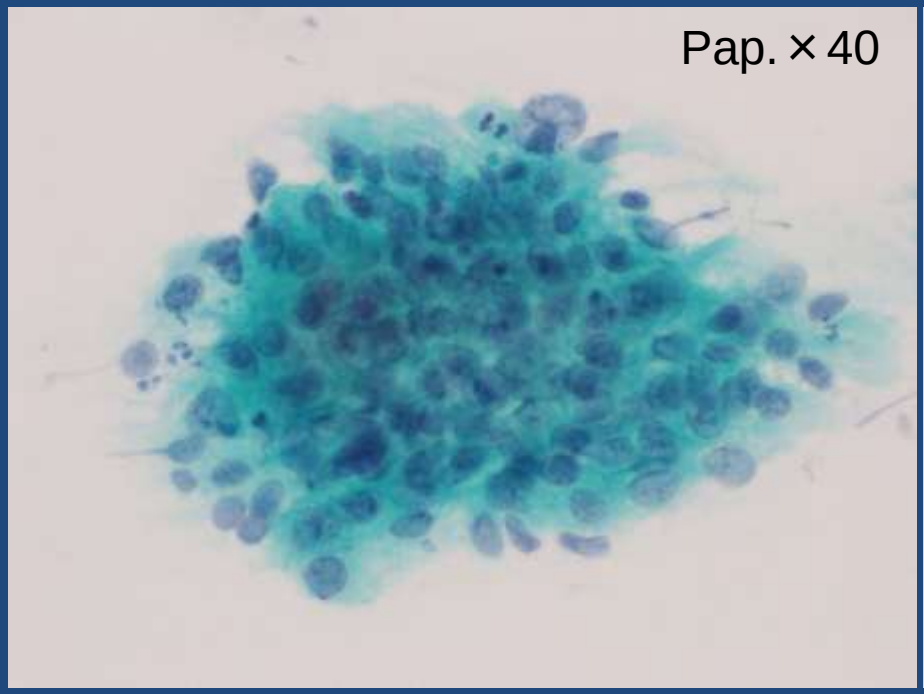
Pap. × 40

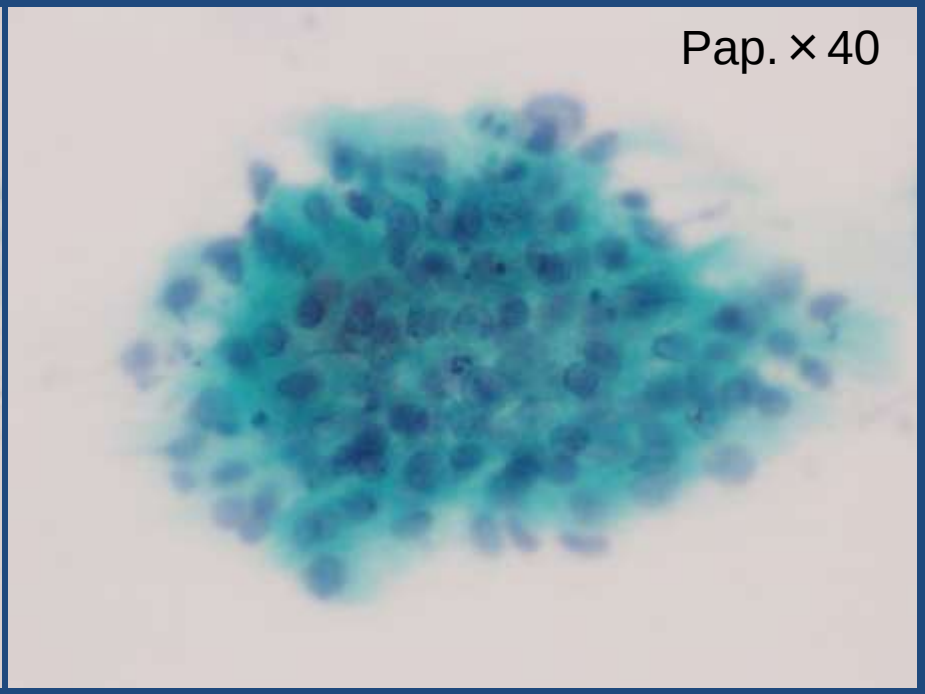
Pap. × 40

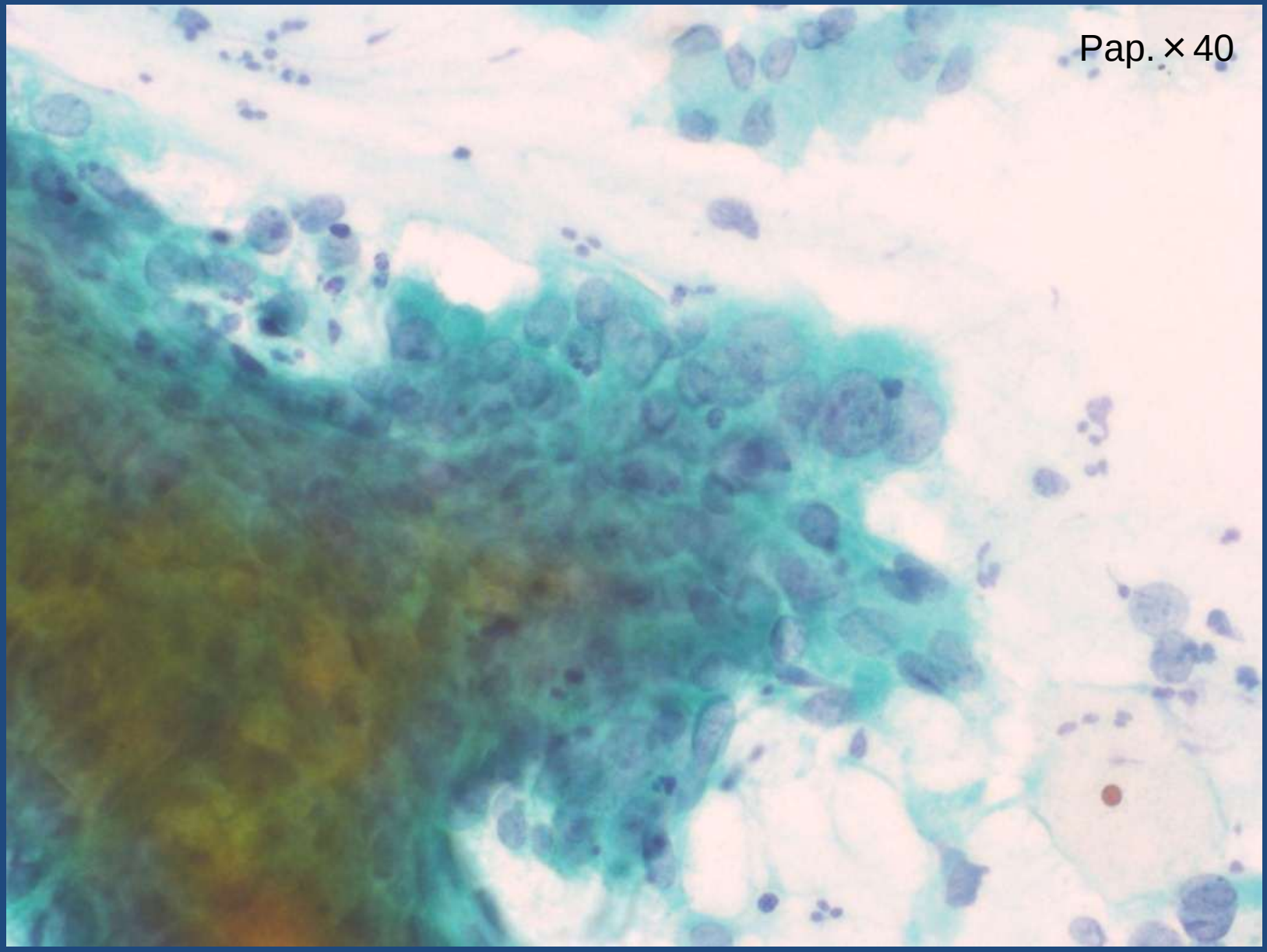
Pap. × 40

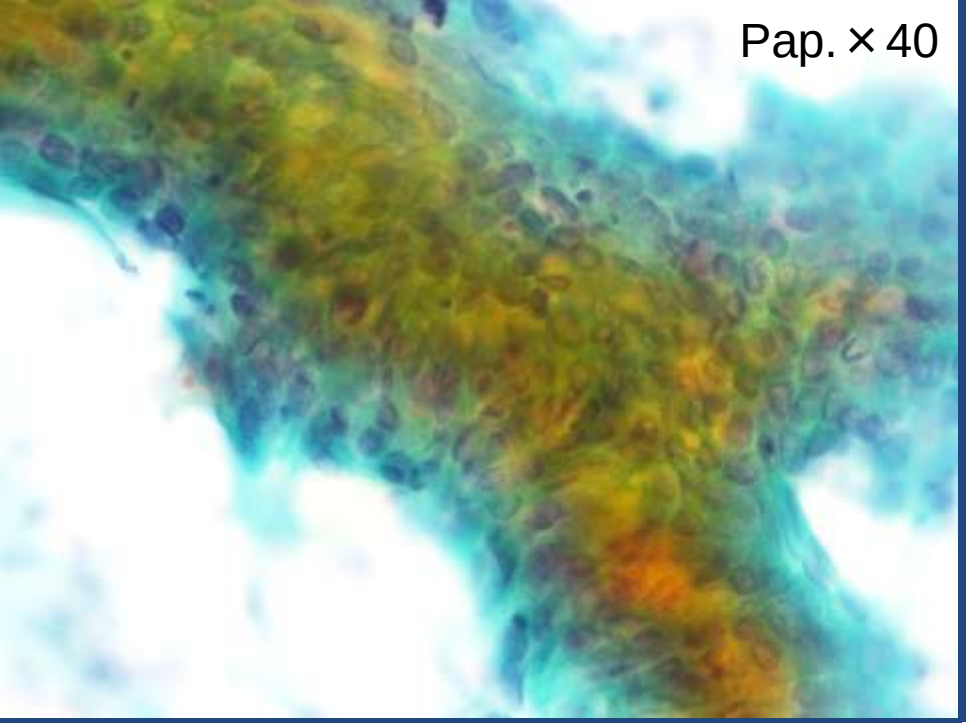
Pap. × 40

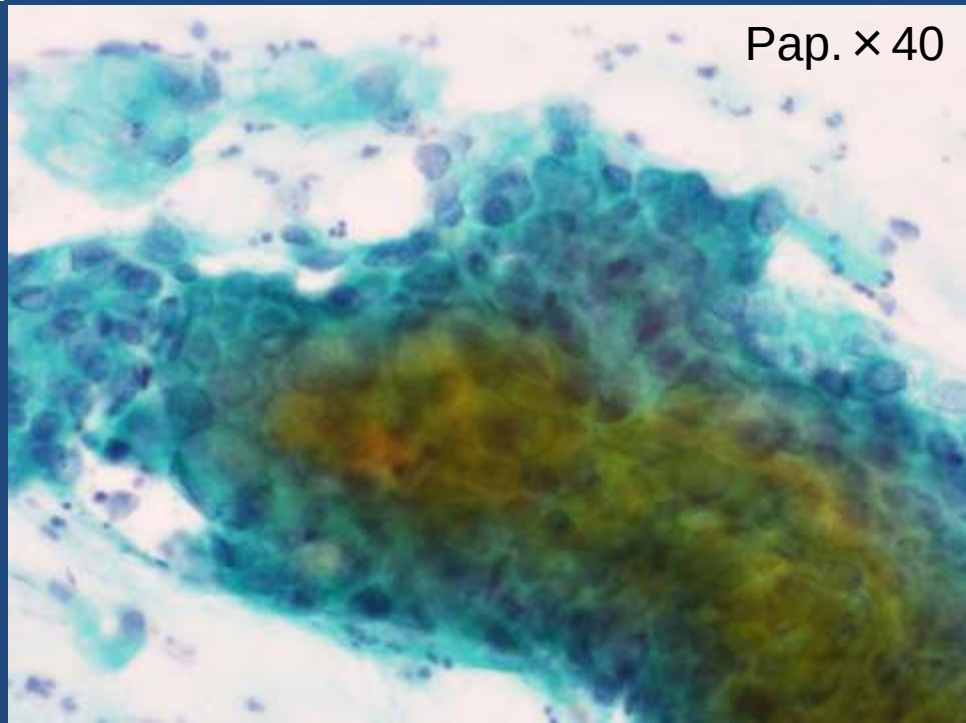
Pap. × 40

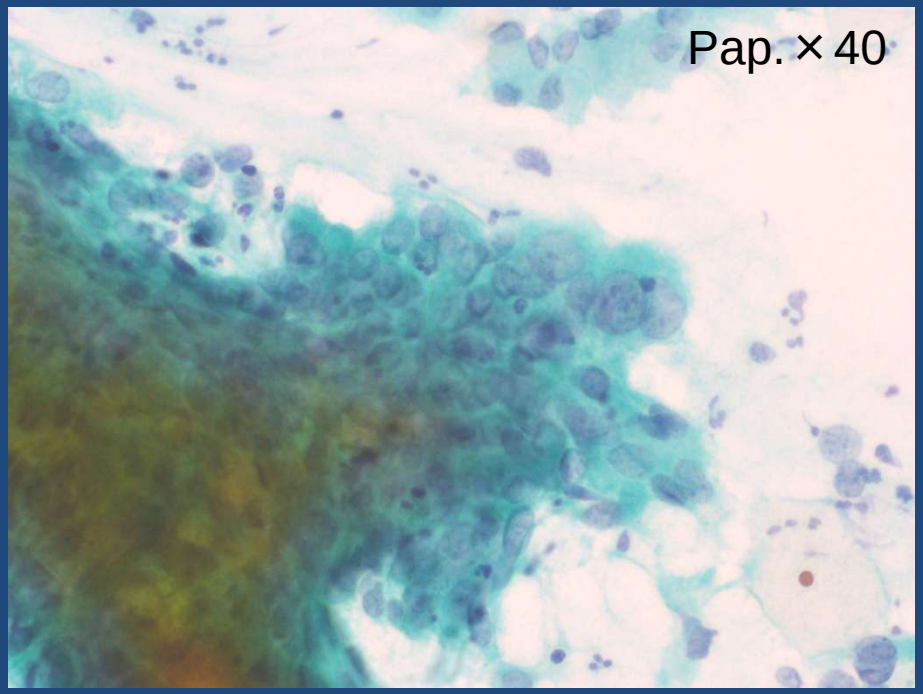
Pap. × 40

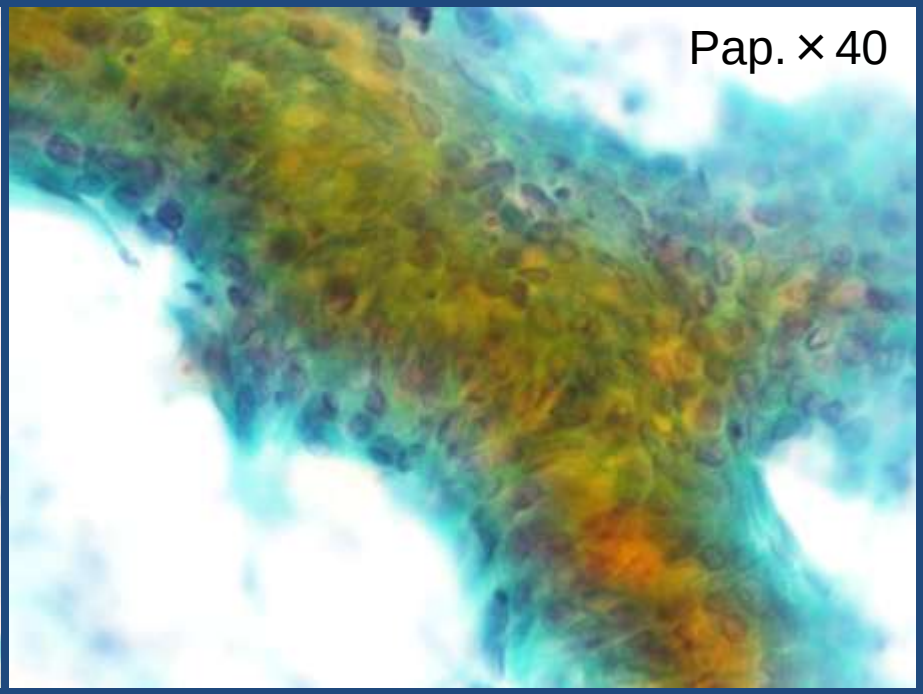
Pap. × 40

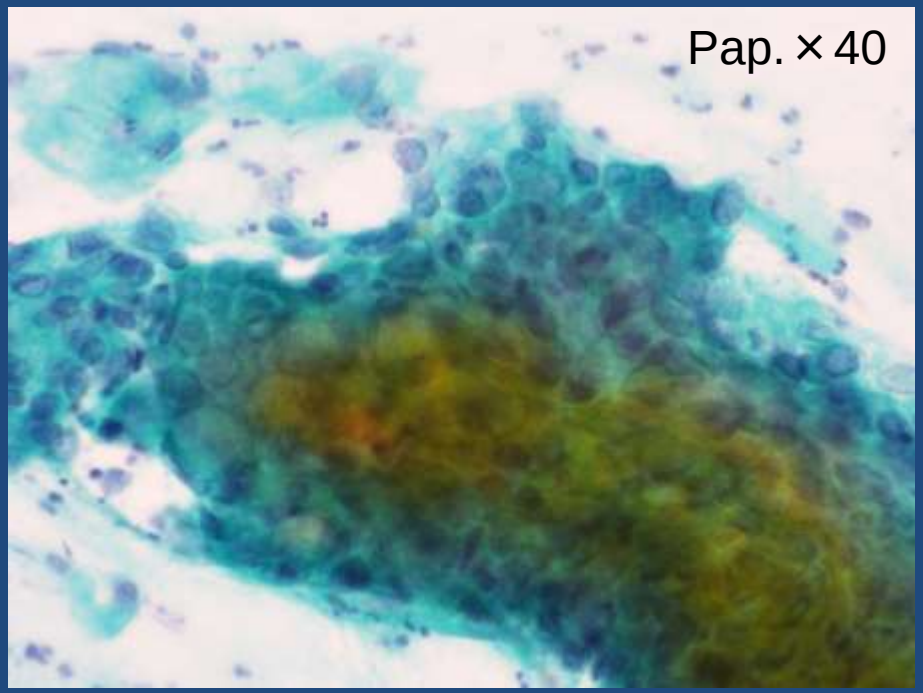
Pap. × 40

症例3

- 30歳代、女性
- 妊娠歴：あり
- 既往歴：なし
- 自覚症状：不正性器出血あり
  帯下あり

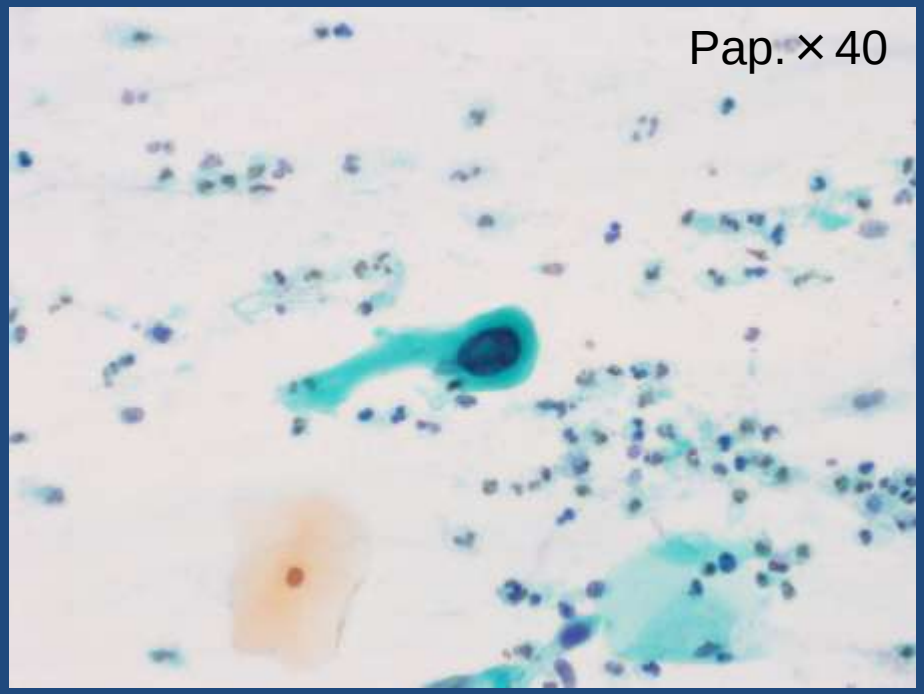
Pap. × 40

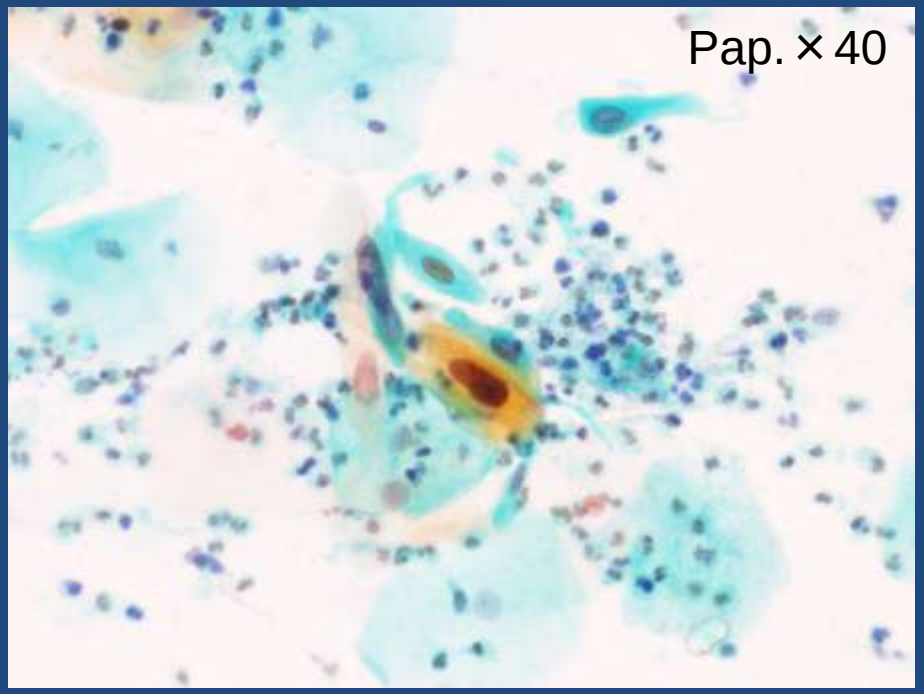
Pap. × 40

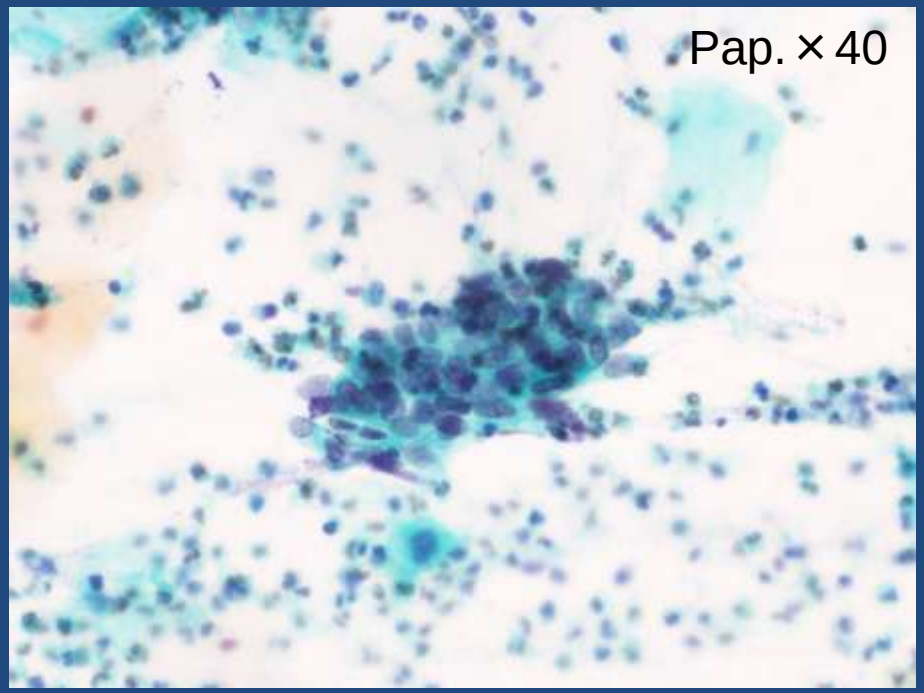
Pap. × 40

細胞診判定：ASC-H

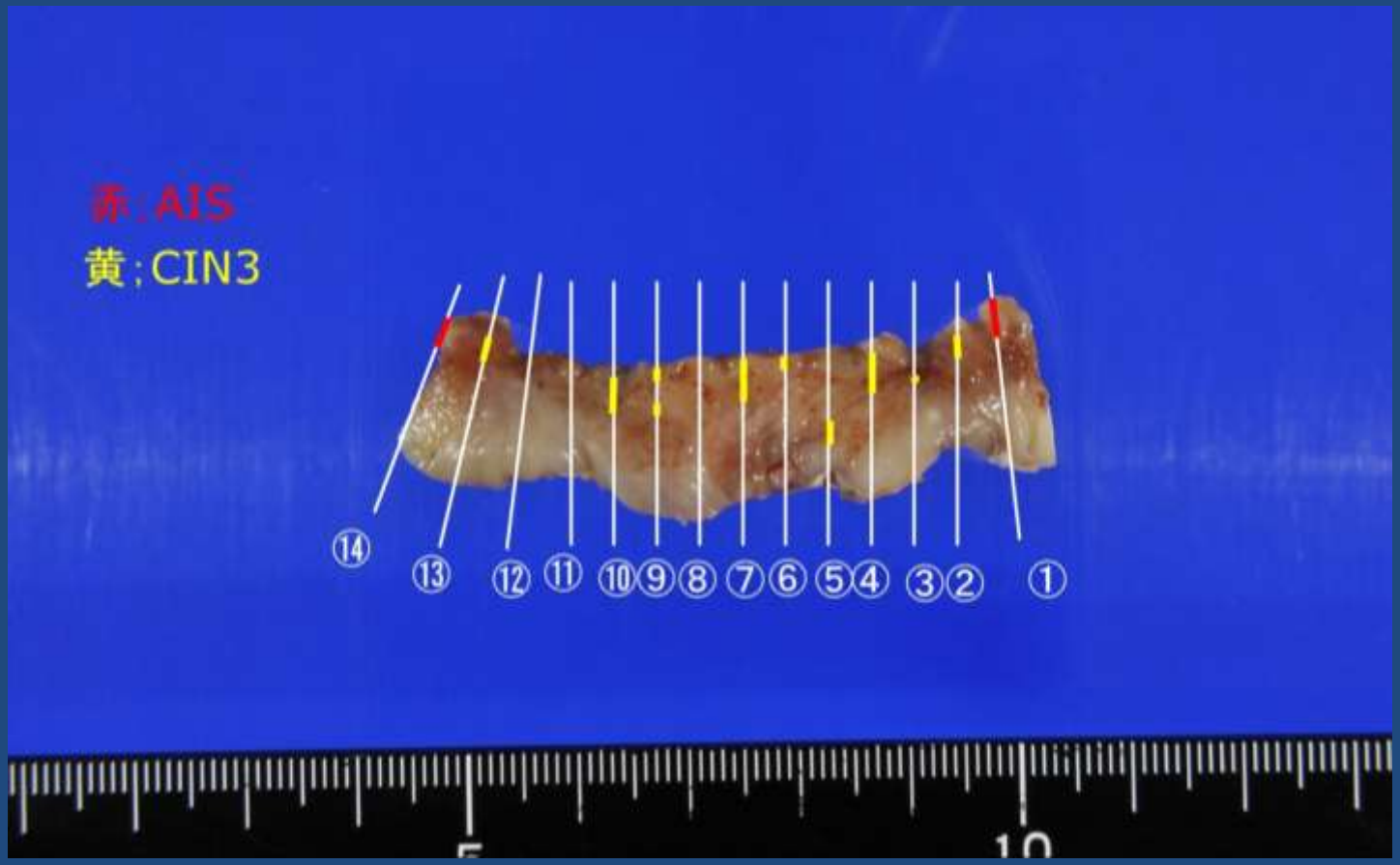
赤:AIS
黄:CIN3
⑭
⑬
⑫
⑪
⑩
⑨
⑧
⑦
⑥
⑤
④
③
②
①

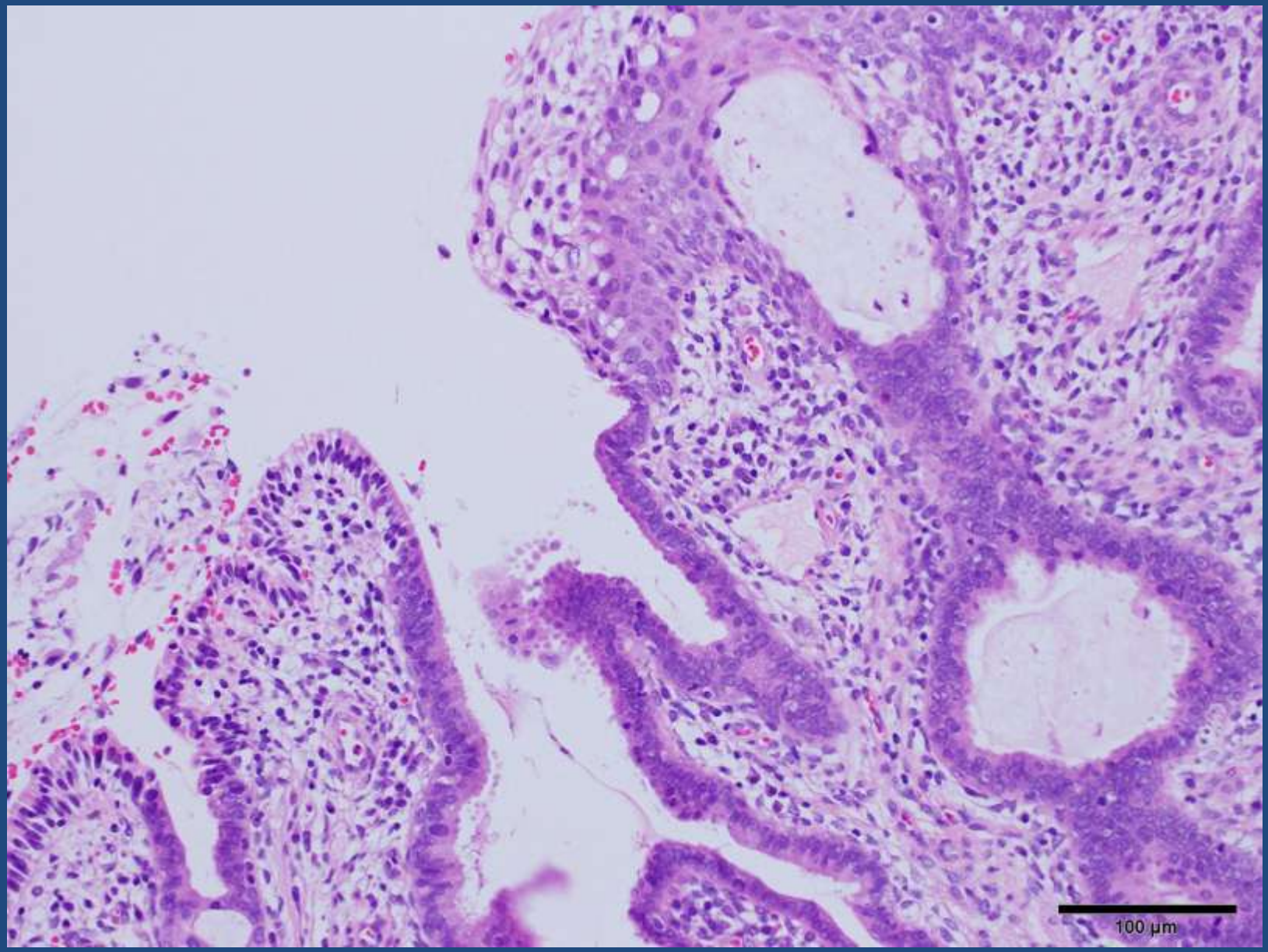
100 µm

組織診断/円錐切除

- CIN3(carcinoma in situ)
- Adenocarcinoma in situ

検診時細胞診の再検討

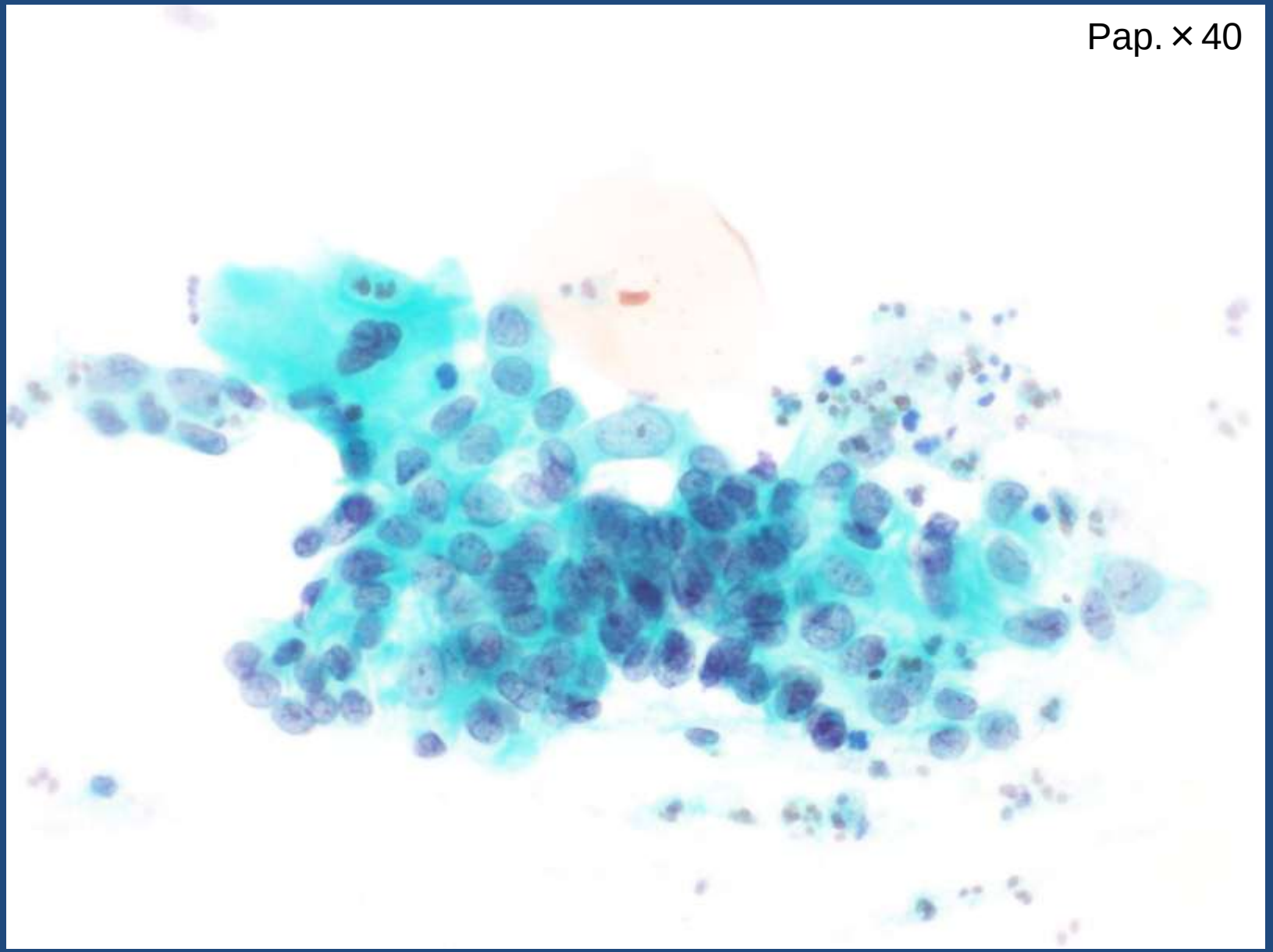
Pap. × 40

まとめ

- 今回、タイプの異なる腺癌を経験した。子宮頸部腺扁平上皮癌は全子宮頸癌の2-5%と稀で、貴重な症例であった。

- 2例が扁平上皮系と腺上皮系の両者の病変が共存していた。

→腺上皮や化生細胞についても、さらに注意が必要である。

まとめ

- 良性細胞との比較が重要。

→細胞所見・集塊の構造・核間距離・核所見等

- 異型が少なくても腺異型や腺癌の可能性も否定できない。

- 以上のことを踏まえ、これからの精度向上につなげたい。

謝辞

学会発表をするにあたり、病理組織診断のデータ提供にご協力いただきました熊本赤十字病院病理診断科の長峯理子先生をはじめ技師の皆様に深謝いたします。